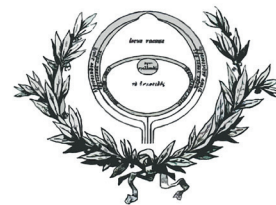




GRUPO HISTORIA Y HUMANIDADES EN OFTALMOLOGÍA



Aspectos relacionados con la oftalmología en la obra de Rembrandt.

Juan Jesús Barbón García, Antonio Sampedro López, Isabel Santos Rodríguez-Vigil y Marisa Álvarez Suárez (Avilés)

Rembrandt van Rijn (Leiden, 1606-Ámsterdam, 1669), uno de los grandes pintores de todos los tiempos, muestra en algunos de sus lienzos, dibujos y grabados varias referencias oftalmológicas, entre ellas la representación de la técnica del abatimiento de la catarata y de la venta ambulante de gafas, además de la presencia en sus autorretratos de una ligera exotropía y de unas probables cataratas reconocibles en los lienzos de sus últimos años.

La Europa del siglo XVII vive en una guerra casi continua y en una profunda crisis religiosa; tras la ruptura con España, los Países Bajos del norte (la actual Holanda), se convierten en uno de los estados más poderosos gracias al auge de la navegación mercantil con productos coloniales de ultramar.

La pintura barroca holandesa o del siglo de oro neerlandés, con Rembrandt como figura principal, refleja el minucioso realismo de la pintura flamenca primitiva en sus retratos, escenas históricas, de la vida cotidiana, paisajes y bodegones (1).

La pintura religiosa quedaba limitada al Antiguo Testamento por la rígida doctrina Calvinista que no permitía la representación de Dios, de la Virgen ni la decoración mural o escultórica de las iglesias (2).

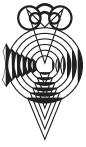Uno de los primeros cuadros de Rembrandt, La alegoría de la vista (El vendedor de gafas) realizado con tan sólo 19 años (1625), es un óleo con una escena de la venta ambulante de antiojos (3) (fig. 1).

Un anciano se señala los ojos para explicar su problema visual mientras recibe unas antiparras como remedio; a su lado otra anciana ya lleva unas con expresión satisfecha. El vendedor carga con un cajón con multitud de gafas colgadas en sus paredes junto a otros objetos.

El cuadro coincide cronológicamente con la célebre publicación de Benito Daza Valdés “*El uso de los antojos para todo género de vistas*”,



Figura 1: La alegoría de la vista (El vendedor de gafas), 1625.



GRUPO
HISTORIA Y HUMANIDADES
EN OFTALMOLOGÍA



impresa en Sevilla en 1623, obra donde se plantean los problemas más típicos de la óptica médica de la época (4).

Rembrandt se formó como pintor entre 1620-25, para establecerse primero durante siete años en su ciudad natal de Leiden (Holanda) y posteriormente en Ámsterdam, donde permanecerá el resto de su vida (2).

Rembrandt también retrató en algunos dibujos la técnica quirúrgica del abatimiento de la catarata vigente en la Europa del s. XVII (5). En este caso no representó fielmente las Sagradas Escrituras para mostrarnos a Tobías curando a su padre Tobit mediante la aplicación en sus ojos de hiel de pez, según indicación del arcángel Rafael, sino que transformó la curación en una operación de abatimiento de la catarata.

La licencia pictórica recrea, en un tema bíblico, la práctica coetánea de la cirugía de catarata, similar al abatimiento que se representa en la obra *Ophthalmodouleia* del cirujano alemán George Bartisch (1535-1606), el tratado oftalmológico más importante de la centuria anterior (6) aunque también se ha sugerido que pudo haber recibido indicaciones del cirujano de Ámsterdam Jacob van Meekeren para representar el procedimiento correctamente (2).

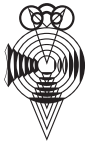La *Ophthalmodouleia*, o Servicio de los Ojos, publicada en 1583, se puede considerar el primer atlas de oftalmología con una iconografía clara que muestra la enfermedad ocular, las técnicas quirúrgicas y el instrumental necesario.

El dibujo más conocido, el viejo Tobit, sentado con la cabeza hacia atrás, se agarra con fuerza a los brazos del sillón mientras su hijo Tobías, en el papel de cirujano, abre el párpado superior del ojo izquierdo con el pulgar de su mano diestra y maneja la aguja para abatir la catarata cogida entre el índice y el pulgar de su mano izquierda. Ana, la mujer de Tobit, observa a través de sus antiparras con un cuenco para lavar los ojos en su mano izquierda (fig. 2).

Existen varias versiones similares repartidas por diferentes museos con pequeñas variaciones (5,7).



Figura 2:
La curación del ciego Tobit, 1645.



GRUPO
HISTORIA Y HUMANIDADES
EN OFTALMOLOGÍA



Rembrandt tenía un estrabismo divergente, hecho que se puede constatar en los múltiples autorretratos que pinta y graba a lo largo de 40 años, desde sus inicios como pintor hasta sus últimos años de soledad y miseria, y no resulta difícil para la mirada experta del oculista detectar la ligera exotropía (8).

El estudio realizado por LIVINGSTONE y CONWAY de 36 autorretratos, 24 óleos y 12 grabados, demuestra claramente una exotropía del ojo que está en el lado derecho de la cara en las pinturas y del que está en el lado izquierdo en los aguafuertes (fig. 3).

Tenemos que tener en cuenta al examinar las pinturas que el pintor copiaba su imagen de un espejo, por lo que el cuadro ofrecería una imagen especular de su rostro (por tanto sería el ojo contrario, su ojo izquierdo, el estrábico).

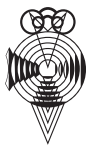En el grabado, otro pilar fundamental en la actividad de Rembrandt, se duplica la inversión, ya que se realiza sobre una plancha metálica de la que a su vez se obtiene una copia invertida en papel (la doble inversión deja el estrabismo en el ojo real) (8). El estrabismo también explica porque en muchas ocasiones Rembrandt oculta en sombra o con el pelo la mitad del rostro y, a donde aparece mirando hacia la izquierda para disminuir el ángulo de desviación (9) (fig. 4) a menudo, ofrece una



Figura 3: Autorretrato apoyado sobre un muro de piedra, aguafuerte, 1639 (detalle).



Figura 4: Retrato de Rembrandt, de Jan Lievens, 1629.



GRUPO
HISTORIA Y HUMANIDADES
EN OFTALMOLOGÍA



mirada en lateroversión como sucede en el retrato que le hizo Jan Lievens.

Finalmente, un recorrido por sus últimas obras (vivió hasta los 63 años) nos hace pensar que había desarrollado cataratas ya que en estos lienzos su estilo había virado hacia un estilo tosco, de pinceladas imprecisas y contornos menos marcados dentro de una tonalidad neblinosa y marrónácea, parecida a la documentada en Monet cuando padecía cataratas avanzadas (10) (fig. 5).



Figura 5: Autorretrato caracterizado como Demócrito, 1669.

Bibliografía

1. Pintura del siglo de oro neerlandés. Wikipedia, la enciclopedia libre. Disponible en: Enlace: [des.m.wikipedia.org](https://es.m.wikipedia.org)
2. Schama S. Los ojos de Rembrandt. Barcelona: Plaza & Janés SA; 2002: 237-8.
3. El vendedor de gafas. Álvarez Suárez M. Arch Soc Esp Oftalmol 2004, 79 (3): 145.
4. Las viejas antiparras. Colección de publicaciones médicas histórico-artísticas de los Laboratorios del Norte de España SA. Barcelona, 1934.
5. L'opération de la cataracte à travers de l'oeuvre de Rembrandt. www.snof.org/art
- 6.- Ophthalmodouleia. Mannis MJ. Am J Ophthalmol 1997; 123: 146-147.
7. Barbón García JJ, Álvarez Suárez M.El abatimiento de la catarata visto por Rembrandt. Arch Soc Esp Oftalmol 2003, 78 (4): 231-2.
8. Livingstone MS, Conway BR. Was Rembrandt stereoblind?.N Eng J Med 2004, 351: 1264-5.
9. Barbón García JJ. El estrabismo de Rembrandt. Arch Soc Esp Oftalmol 2010, 85 (5): 193-4.
10. Barbón García JJ, Las cataratas de Monet. Arch Soc Esp Oftalmol 2005, 80 (9): 555-6.